

## BỆNH TRỨNG CÚT BẠC MÀU

Trần Văn Bình

Công ty TNHH thuốc thú y Việt Nam – Pharmavet

Nuôi cút đẻ là nghề được nhiều người yêu thích vì sau khi khai thác hết năng suất trứng vẫn bán được con giống. Tuy nhiên, đây là ngành chăn nuôi chưa phát triển như chăn nuôi gà và các loài gia cầm đẻ khác nên bà con còn gặp khó khăn trong công tác phòng chống dịch bệnh. Một trong những bệnh dễ xảy ra ở đàn cút đẻ là Viêm phế quản truyền nhiễm (IB) mà bà con quen gọi “Bệnh trứng cút bạc màu”. Đây là bệnh chưa được nghiên cứu nhiều ở nước ta.

### Triệu chứng


Bệnh do virus gây ra. Mầm bệnh không có khả năng truyền qua trứng gà ốm đã khỏi bệnh, có nghĩa là bệnh không lây qua phôi. Theo quan sát của chúng tôi, bệnh xảy ra nặng ở cút con và cút hậu bị, có thể chết đến 20% hoặc hơn. Cút đẻ bị bệnh nhẹ hơn và điều trị cũng chóng khỏi hơn. Triệu chứng chính của cút bệnh là hen, khó thở, thở nhanh, há mỏm để thở, tiêu chảy phân xanh phân trắng, đặc biệt là trứng bạc màu, vỏ trứng méo mó, xù xì, trứng không có vỏ vôi mà bà con quen gọi là “Trứng vỏ cao su”, những loại trứng này mềm rơi xuống tằm lót phân nên dễ phát hiện (Ảnh A). Đây là triệu chứng điển hình khi trong đàn thấy cả trứng bình thường lẫn trứng bạc màu và trứng không có vỏ vôi. Ngoài ra, còn thấy trứng nhiều lòng trắng loãng, tỷ lệ ấp nở thấp. Lúc đầu chết vài con, sau tăng dần lên. Bệnh thường xảy ra với dạng cuốn chiếu. Có nghĩa một vài lồng bị trước, sau đó lan ra cả đàn.

### Bệnh tích

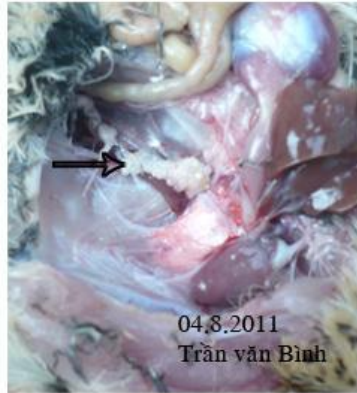Xác chết gầy. Mở khám cút chết thấy viêm đường hô hấp từ nhẹ đến trung bình. Sung huyết niêm mạc mũi, xoang dưới mắt và khí quản. Phổi viêm từng đám ở nhiều mức độ khác nhau. Gan sưng, đôi khi bên ngoài bọc màng fibrin. Thận hơi sưng kèm xuất huyết lấm chấm hoặc bạc màu. Viêm màng bụng do sa tế bào trứng (Ảnh C).

Bệnh tích điển hình nhất là buồng trứng dị dạng, nang trứng không phát triển, teo lại như chùm nho hơi dài (Ảnh B).

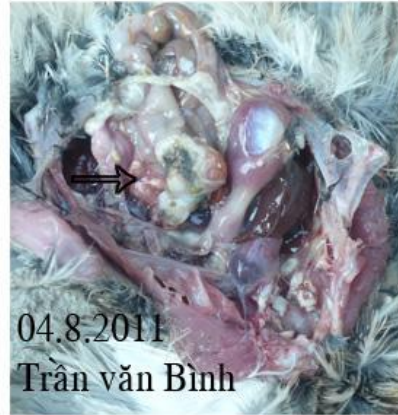Nếu bội nhiễm vi khuẩn hô hấp (*Mycoplasma*, *Pasteurella*) hoặc đường ruột (*Colibacteria*) thì triệu chứng, bệnh tích và tỷ lệ chết phức tạp hơn nhiều.



A/ Trứng đàn cút bệnh 1. Trứng cút bình thường; 2. Trứng cút bạc màu; 3. Cút không có vỏ vôi



B/ *Buồng trứng dị dạng*



C/ *Viêm màng bụng do sa tế bào trứng*

### **Điều trị**

Đây là bệnh do virus gây ra nhưng can thiệp kịp thời có thể giảm tối đa thiệt hại bằng cách cho uống vaccin, kháng sinh và thuốc trợ lực.

1. Cho cả đàn uống ngay vaccin ND.IB. Thực hiện bằng cách bỏ hết nước uống ra, cho cút ăn bình thường. Sau khoảng 30 phút (mùa lạnh có thể cho nhin uống lâu hơn) cho nước uống đã pha vaccin vào cho cả đàn cút uống sao cho trong khoảng 30 – 60 phút sau đàn cút uống hết nước vaccin. Sau đó cho đàn cút uống nước bình thường.

Trước và sau khi cho cút uống vaccin 2 ngày không được sát trùng chuồng nuôi cút.

2. Sau khi cho uống vaccin được vài giờ, cho cả đàn uống thuốc theo một trong 2 công thức sau:

Công thức 1 (Trường hợp cút tiêu chảy nặng):

- Pharmequin (1g/lit nước uống) hoặc Pharmequin-max (1g/2 lit nước uống), liên tục 3 – 5 ngày đêm để diệt vi khuẩn bội nhiễm.

- Đồng thời cho uống Dizavit-plus, 2g/lit nước uống, liên tục 3 – 5 ngày đêm để nâng cao sức đề kháng của đàn cút.

Công thức 2 (Trường hợp cút hen nhiều, phổi viêm nặng):

- Cho uống một trong các loại kháng sinh sau: CRD-pharm, Corymax-pharm (1g/lit nước uống), D.T.C vit (2g/lit nước uống) hoặc Ery-pharm (10g/2 lit nước uống), liên tục 5 ngày đêm để diệt vi khuẩn bội nhiễm.

- Phartigum B, 2g/lit nước uống, liên tục 5 ngày đêm để giảm sốt và nâng cao sức đề kháng cho đàn cút.

### **Phòng bệnh**

- Định kỳ sát trùng tiêu độc chuồng và khu vực chăn nuôi. Sau khi dọn phân cần rắc vôi bột (hoặc phun thuốc sát trùng) đều lên tấm lót phân.

- Đảm bảo chăm sóc nuôi dưỡng tốt. Giữ ấm về mùa đông, thoáng mát về mùa hè.

- Có thể nhỏ mắt, mũi vaccin IB cho cút vào lúc 7 và 14 ngày tuổi. Tốt nhất vào giai đoạn 7 ngày tuổi nhỏ vaccin ND.IB, 2 tuần sau nhỏ lần 2, sau đó định kỳ 2 tháng cho uống một lần sẽ phòng được cả bệnh Viêm phế quản truyền nhiễm lẫn bệnh Niu cát xon cho đàn cút./.